

# TIFLITE PARASITÁRIA FATAL EM EQUINO - RELATO DE CASO

## *FATAL PARASITIC TYPHLITIS IN HORSE – CASE REPORT*

**M. J. WATANABE<sup>1</sup>; F. D. C. IGLESIAS<sup>1\*</sup>; L. C. FERRARI<sup>1</sup>; S. L. OLIVEIRA<sup>1</sup>;  
A. P. A. SOUZA<sup>1</sup>; J. M. ALONSO<sup>1</sup>; C. A. HUSSNI<sup>1</sup>**

### RESUMO

Este artigo tem como objetivo relatar um caso incomum de cólica equina associada a lesões em ceco induzidas por parasita compatível com estrongilídeo. Uma égua da raça Mangalarga Marchador, dez anos de idade, foi atendida com histórico de dor abdominal intensa. Na admissão no Hospital Veterinário, foram observados quadro circulatório alterado, fezes enegrecidas e com presença de parasitos cilíndricos, avermelhados e de comprimento inferior a 1 cm, compatíveis com ciatostomíneos. A paciente não apresentava histórico de vermifugação e a contagem de ovos por grama (OPG) nas fezes foi de 1.500. Devido à dor irresponsiva à analgesia, a égua foi submetida à celiotomia exploratória, em que se visibilizou no ceco e no cólon menor áreas difusas de infarto, sendo indicada a eutanásia em virtude da gravidade e extensão das lesões. A análise histopatológica das amostras teciduais coletadas dos segmentos acometidos revelou necrose tecidual multifocal associada a hemorragia, congestão e inflamação, além de estrutura filamentososa tubular compatível com parasito cilíndrico em ceco, levando ao diagnóstico de tiflíte necrohemorrágica parasitária. Estudos apontam para diferentes possibilidades quanto à patogênese do infarto não-estrangulante cecal associado ao parasitismo por estrôngilos, considerados os principais endoparasitas gastrointestinais dos equinos e potenciais agentes relacionados com quadros de cólica, ratificando assim a necessidade de estratégias efetivas para o controle parasitário nos equinos.

**PALAVRAS-CHAVE:** Celiotomia. Ciatostomíneos. Cólica. Infarto intestinal.

### SUMMARY

This article aims to report an unusual case of equine colic associated with cecal lesions induced by parasite compatible with strongyles. A ten-year-old mare, Mangalarga Marchador breed, was attended with history of severe abdominal pain. Upon admission to the Veterinary Hospital, altered circulatory status and blackened feces were observed, in addition to the presence of cylindrical, reddish parasites less than 1 cm in length, consistent with cyathostomins. The patient had no history of deworming, and fecal egg count (FEC) resulted in 1,500 eggs per gram. Due to pain unresponsive to analgesia, the mare underwent exploratory celiotomy, revealing diffuse areas of infarction in the cecum and small colon, leading to euthanasia due to the severity and extent of the lesions. Histopathological analysis of tissue samples collected from the affected segments revealed multifocal tissue necrosis associated with hemorrhage, congestion, and inflammation, along with tubular filamentous structures compatible with cylindrical parasites in the cecum, leading to the diagnosis of parasitic necrohemorrhagic typhlitis. Studies suggest various possibilities regarding the pathogenesis of non-strangulating cecal infarction associated with strongyle parasitism, considered the main gastrointestinal endoparasites of horses and potential agents associated with colic, thus underscoring the need for effective strategies for parasite control in horses.

**KEY-WORDS:** Celiotomy. Cyathostomins. Colic. Intestinal infarction.

---

<sup>1</sup> Departamento de Cirurgia Veterinária e Reprodução Animal - FMVZ - Unesp Botucatu  
\*Autor para correspondência – [fernanda.iglesias@unesp.br](mailto:fernanda.iglesias@unesp.br)

## INTRODUÇÃO

A inflamação intestinal é um dos mecanismos envolvidos na patogenia da cólica equina, podendo se manifestar através de um quadro generalizado ou limitado a segmentos específicos do intestino (UZAL et al., 2016). Nesse sentido, Macías-Rioseco et al. (2020) investigaram 710 casos de lesões intestinais inflamatórias fatais, relacionando-as como potenciais causadoras de cólica, dentre outros sinais clínicos. Quanto à localização da inflamação, menos de 1% dos animais foram diagnosticados com a tífite isolada (5/710). Já entre as causas, a maioria (65,9%) foi indeterminada, seguida de 23,7% dos casos categorizados como bacterianos e apenas 4,0% como parasitários.

As doenças inflamatórias intestinais são predominantemente bacterianas, destacando-se *Clostridium sp.* e *Salmonella sp.* entre os principais agentes etiológicos (UZAL et al., 2016). Há casos descritos de inflamação intestinal fatal com etiologia verminótica (BIANCHI et al., 2019; PIEREZAN et al., 2009), de forma que a infestação parasitária foi associada a importantes alterações intestinais e sinais clínicos, como diarreia, perda de peso e cólica (LOVE et al., 1999; LYONS et al., 2000).

As afecções intestinais de causa verminótica em equinos são primariamente associadas à infecção por *Strongylus vulgaris*, devido ao seu ciclo de vida envolver a migração do terceiro estágio larval por vasos sanguíneos responsáveis pela irrigação do intestino, especialmente a artéria mesentérica cranial, local de predileção pelas larvas migratórias da espécie. A migração pelo tecido vascular leva a alterações na movimentação cecal e colônica (LESTER et al., 1989) e formação de trombos e êmbolos, resultando em isquemia e/ou infarto das artérias afetadas e consequentes episódios de cólica (BLIKSLAGER et al., 2017). Além do *S. vulgaris* e outros grandes estrôngilos, as classes de helmintos mais relevantes que podem atuar como fatores predisponentes para a ocorrência de cólica equina são os pequenos estrôngilídeos (ciatostomíneos), ascarídeos (*Parascaris equorum*) e tênias (principalmente *Anoplocephala perfoliata*) (STANCAMPIANO et al., 2017; REINEMEYER & NIELSEN, 2009).

A estratégia de controle anti-helmíntico implementada nas últimas décadas consiste na administração rotineira e frequente de anti-helmínticos como ação profilática, abordagem desenvolvida há mais de 50 anos quando o *Strongylus vulgaris* era o parasita cuja patogenia era a mais importante (DRUDGE; LYONS, 1966). Entretanto, importantes mudanças ocorreram na fauna parasitária dos cavalos, de forma que o *S. vulgaris* e outros grandes estrôngilos tornaram-se raros, e atualmente ciatostomíneos (pequenos estrôngilos) e tênias são a maior preocupação em cavalos adultos. Considerando o ciclo de vida e a dinâmica parasitária dos ciatostomíneos diferentes do *S. vulgaris*, as estratégias de controle para o *S. vulgaris* dem sempre são apropriadas ou efetivas para o controle desses parasitas, resultando na seleção de alta resistência a vermífugos em populações de ciatostomíneos (AAEP Internal Parasite Control Guidelines, 2019).

Sendo assim, objetiva-se relatar uma das poucas descrições da tífite fatal com causa primária parasitária,

associada a manifestação de dor abdominal severa e alterações circulatórias intensas em equino, apresentando a patogenicidade da infestação parasitária no que se refere ao potencial de causar lesão intestinal e quadros de cólica fatal.

## DESCRIÇÃO

Uma égua da raça Mangalarga Marchador, dez anos de idade, pesando 410 kg (escore corporal 7/8), proveniente de um sítio e com a função de lazer, sem histórico de imunização e enfermidades anteriores, foi atendida no Hospital Veterinário – Botucatu – SP/ Brasil, com a queixa de manifestação de dor abdominal intensa há 28h. Na admissão foram realizados exames físico e laboratoriais (Tabela 1). As fezes apresentavam-se enegrecidas, em pouca quantidade e com presença de parasitos cilíndricos, avermelhados e de comprimento inferior a 1 cm, compatíveis com o aspecto macroscópico dos ciatostomíneos (pequenos estrôngilos). Não havia histórico de vermifugação recente e a contagem de ovos por grama (OPG) nas fezes resultou em 1.500 ovos da ordem *Strongylida*, sendo considerada alta infestação de acordo com AAEP Internal Parasite Control Guidelines (2019).

Foi realizada analgesia, composta por butorfanol (0,1 mg/kg), butilbrometo de hioscina (0,2 mg/kg), dipirona sódica (25 mg/kg) e flunixin meglumina (1,1 mg/kg). Devido à manifestação da dor abdominal severa mesmo com a analgesia administrada e associada ao quadro circulatório instável, a celiotomia exploratória foi recomendada. Após fluidoterapia com Ringer lactato, para restabelecimento da volemia, e pré-medicação com cloridrato de xilazina (0,5 mg/kg), a paciente foi submetido à indução anestésica intravenosa com éter glicérol guaiacol (100 mg/kg), cetamina (1 mg/kg) e diazepam (0,05 mg/kg), sendo a manutenção anestésica realizada com isoflurano volatilizado em oxigênio em circuito valvular. Durante a exploração da cavidade abdominal, não foram verificadas alterações em cólon maior e intestino delgado, porém observou-se que o ceco e o cólon menor apresentavam áreas de congestão e cianose, com focos hemorrágicos caracterizando desta forma o infarto (Figura 1). Em virtude da extensão e gravidade das lesões nestes segmentos e consequente prognóstico desfavorável, a paciente foi submetida à eutanásia no período transoperatório por meio da aplicação intravenosa de 100 mL de solução de cloreto de potássio 19,1%.

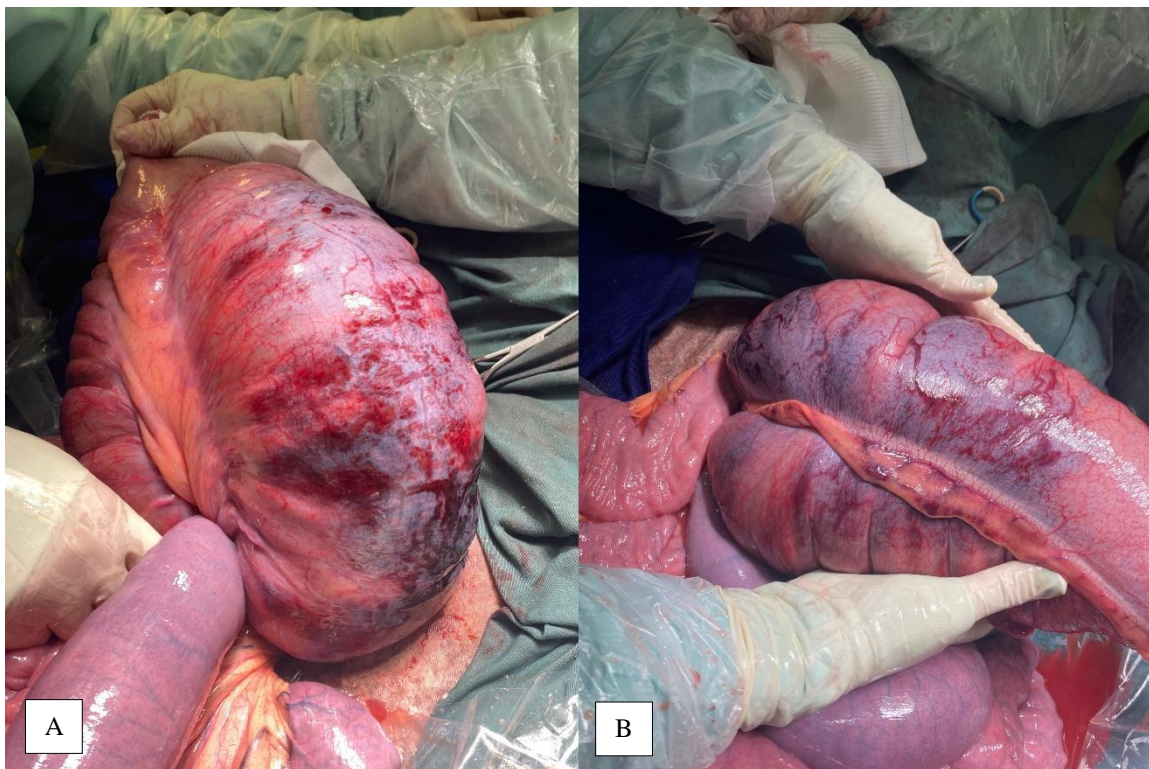Amostras de biópsia transoperatórias das áreas visualmente comprometidas do corpo do ceco e cólon menor foram encaminhadas para análise histopatológica. A análise do fragmento do corpo do ceco revelou intensa congestão e hemorragia difusa, majoritariamente em submucosa, acompanhadas por acentuado infiltrado inflamatório misto composto por neutrófilos, linfócitos e macrófagos. Houve necrose tecidual multifocal com deposição mineral (microcalcificação) (Figura 2A), inclusive em parede arterial, e intenso sequestro leucocitário. O epitélio intestinal estava ausente nas amostras analisadas, com deposição superficial de miríades bacterianas e estrutura filamentosa tubular compatível com

parasito cilíndrico (Figura 2B), levando ao diagnóstico histopatológico de tiflíte necrohemorrágica parasitária.

**Tabela 1** - Valores dos exames físico e laboratoriais, no momento da admissão no Hospital Veterinário, de equino atendido com cólica e diagnóstico transoperatório de tiflíte parasitária.

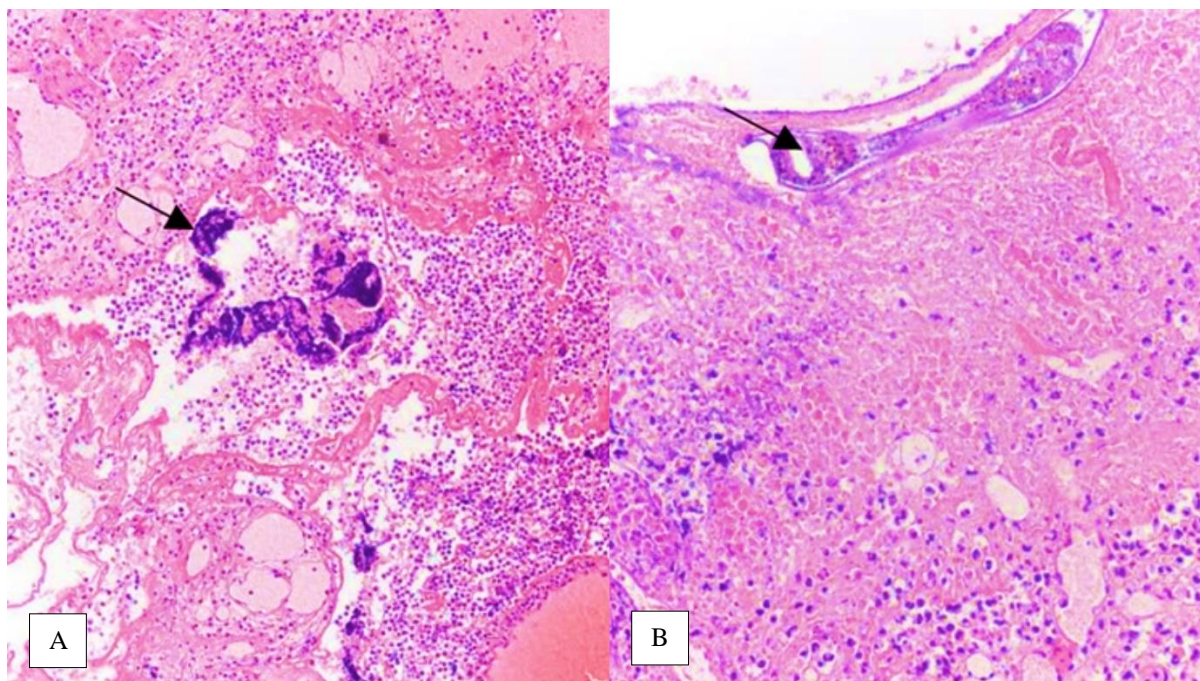
Parâmetro	Valores de Referência	Resultados
Frequência cardíaca (bpm)	20-40	96
Frequência respiratória (mrm)	10-20	36
TPC (s)	2	4
TR (°C)	37,5-38,5	38,1
Mucosas	róseas	cianóticas
Hemácias ( $\times 10^6/\mu\text{L}$ )	6,4-10,0	13,4
Hemoglobina (g/dL)	11-17	20,3
Hematócrito (%)	32-47	60
VCM (fL)	39-52	44,8
CHCM (%)	31-35	33,8
RDW	18-22	17,2
Plaquetas ( $\times 10^3/\mu\text{L}$ )	100-270	53
Proteína total plasmática (g/dL)	5,8-8,7	5,8
Fibrinogênio (mg/dL)	100-400	400
Leucócitos ( $\times 10^3/\mu\text{L}$ )	5,2-13,9	6,2
Bastonetes (/μL)	0-100	0
Segmentados ( $\times 10^3/\mu\text{L}$ )	2,2 - 7,4	4,0
Linfócitos ( $\times 10^3/\mu\text{L}$ )	1,1 - 5,3	1,4
Eosinófilos (/μL)	0 a 600	200
Basófilos (/μL)	0 a 300	0
Monócitos (/μL)	0 a 900	600

VCM: volume corpuscular médio, CHCM: concentração de hemoglobina corpuscular média RDW: distribuição do volume eritrocitário



**Figura 1** – Lesões hemorrágicas do ceco reveladas durante a celiotomia exploratória. (A) Região ventral do corpo. (B) Região medial/ próxima à tência medial.





**Figura 2** - Corpo do ceco. (A) Intenso infiltrado inflamatório misto e microcalcificação (seta) (100x). (B) Estrutura filamentososa tubular compatível com parasito cilíndrico (100x).

Na amostra do cólon menor foram observadas hemorragia e congestão intensas e difusas, associadas a moderada necrose de coagulação, a qual atingiu desde a mucosa até a camada muscular em níveis variados. Notou-se moderado infiltrado inflamatório em mucosa e submucosa, composto por linfócitos, plasmócitos e macrófagos, frequentemente fagocitando hemácias. Os achados histopatológicos concluíram o diagnóstico de colite necrohemorrágica.

## DISCUSSÃO

O aspecto necrohemorrágico observado tanto no ceco quanto no cólon menor indica um distúrbio inespecífico, sendo o parasitismo a provável causa primária, uma vez que foi associado à presença da estrutura tubular na análise histopatológica do ceco, ausência de histórico de vermifugação e elevada contagem de ovos de *Strongylus* por grama nas fezes. Ademais, não houve comprometimento de cólon maior ou intestino delgado, fazendo com que o quadro não se adeque às enterocolites e tiflocolites bacterianas primárias. Logo, a presença de miríades bacterianas na superfície da mucosa indicaria uma infecção secundária da área comprometida.

Considerando o infarto intestinal não-estrangulante como uma possível origem para o distúrbio, este poderia estar relacionado ao tromboembolismo secundário à migração dos estágios larvais do *Strongylus vulgaris* (NIELSEN et al., 2015). Em estudo retrospectivo, Pihl et al. (2017) analisaram 38 casos de infarto intestinal não-estrangulante em equinos, dos quais 30 apresentaram áreas de infarto em segmentos intestinais supridos pela artéria mesentérica cranial e localizadas principalmente na flexura pélvica e no ceco – alterações compatíveis com infestação por *S. vulgaris*. Na admissão, 12 apresentaram sinais de dor moderada, 8 não apresentaram dor e 6 inapetência ou

anorexia. O diagnóstico foi realizado por meio da visualização de trombose e arterite na artéria mesentérica cranial e seus ramos, associada à presença de larvas ou anticorpos contra *S. vulgaris*. As alterações descritas não foram identificadas na necrópsia do presente relato, e apesar da ausência de métodos de identificação dos parasitas encontrados, as características das lesões não sugerem o envolvimento deste parasita.

Spanton et al. (2019) relataram 15 casos de infartos intestinais não-estrangulantes e não relacionados à migração por larvas de *S. vulgaris*. Entre os sinais clínicos observados, incluíram-se cólica aguda em 9 cavalos; diarreia, depressão, inapetência em 4; e cólica recorrente e inapetência em 2, considerando que 6 cavalos com histórico de diarreia tiveram o diagnóstico de colite ou tiflocolite. As lesões foram constatadas através de celiotomia e necropsia. Dos 14 equinos que vieram a óbito, foram observados focos únicos de infarto não-estrangulante em 9 e múltiplos em 6; destas lesões somadas, 10 foram verificadas no jejuno, 2 no íleo, 3 no ceco e 7 no cólon maior. Tendo em vista o presente relato, onde foram observadas lesões macroscópicas principalmente em ceco e cólon menor, conclui-se que se trata de uma situação atípica que dificulta sua classificação como um quadro clássico de tiflocolite, indicando assim um predomínio de lesões cecais e, provavelmente, relacionadas com a etiologia primária parasitária. Também não houve queixa de diarreia e nem de cólicas anteriores, sendo então caracterizado como um quadro de cólica aguda com intensas alterações circulatórias, provavelmente decorrentes da infecção bacteriana secundária.

Notam-se raros relatos sobre a tífite com causa parasitária primária, sendo um dos únicos o estudo de Bianchi et al. (2019), que descreveram os achados patológicos de 10 casos de enterite e tiflocolites fatais em equinos no Sul do Brasil, causadas por ciatostomíneos

(6/10) e a associação desses com *Eimeria leuckarti*, *Balantidium coli* e *Strongyloides westeri*. A infestação por ciatostomíneos estava associada à diarreia nos 6 casos descritos, dentre os quais 3 apresentaram grande quantidade de parasitas avermelhados filiformes livres nas fezes. Ademais, nesses 3 casos também foram observadas ulcerações de mucosa, sugerindo que tais lesões são importantes na patogênese dessa condição, enquanto os outros três animais que não apresentaram parasitas nas fezes demonstraram um quadro distinto majoritariamente relativo à invasão da mucosa pelas larvas. À microscopia, foram encontradas lesões em mucosa e submucosa tanto no ceco quanto no cólon maior, com estruturas parasitárias envoltas por eosinófilos e células inflamatórias, edema de submucosa e áreas de necrose e trombose, sendo os achados de estruturas cilíndricas e indicativas de vermes na histologia da parede intestinal similarmente ao presente relato.

Pierezan et al. (2009) avaliaram os achados necroscópicos de 13 equinos que apresentaram enterite como causa de morte. Desses, 5 tiveram diagnóstico associado a ciatostomíneos. Microscopicamente, verificaram granulomas parasitários em submucosa e mucosa do ceco e cólon maior. No centro desses granulomas foram notados secções transversais e longitudinais de larvas de nematódeos, acompanhados de edema e infiltrado linfocitário e eosinofílico moderado a acentuado, em evidente semelhança ao descrito neste relato, indicando os ciatostomíneos como possível causa parasitária.

Embora os casos de tiflocolite por ciatostomíneos descritos por Bianchi et al. (2019) tiveram a diarreia como manifestação clínica em todos os cavalos, Pierezan et al. (2009) consideraram esse sinal clínico variável, tendo em vista que observaram predominantemente emagrecimento progressivo, por vezes acompanhado de pirexia, edema e cólica – sinais inespecíficos que dificultam a suspeita de alterações intestinais relacionadas com a verminose. No presente relato, a presença de nematódeos nas fezes compatíveis com pequenos estrôngilos aponta que essa subfamília foi o possível agente etiológico primário da tiflite, porém a patogenicidade dos ciatostomíneos e seu envolvimento com a manifestação de cólica ainda não foram completamente elucidados. Stancampiano et al. (2017) demonstraram que infecções por pequenos estrôngilos não são um fator de risco provável para a cólica, enquanto Lyons et al. (2000) citaram que os ciatostomíneos vêm se tornando um endoparasita importante na ocorrência de alterações intestinais em equinos nos Estados Unidos e na Europa, incluindo a cólica entre os sinais clínicos. As lesões decorrentes da infecção por ciatostomíneos estão relacionadas à penetração e/ou emergência das larvas da mucosa do cólon, sendo a emergência frequentemente associada à ruptura da camada muscular da parede intestinal pela larva encistada, causando sua erosão (BIANCHI et al., 2019; PIEREZAN et al., 2009).

O mecanismo preciso através do qual os ciatostomíneos e/ou grandes estrôngilos alteram a motilidade intestinal não é plenamente conhecido. Sabe-se que parasitas gastrointestinais estão associados a alterações nos padrões de motilidade do ceco (DABAREINER; WHITE, 1997) e assim foram relatados quadros de intussuscepção cecocecal e cecocólica (MAIR et al., 2000),

assim como timpanismo cecal devido à ciatostomíase (MURPHY et al., 1997), demonstrando o impacto do parasitismo no ceco como foi observado no relato.

Em vista disso, Murphy e Love (1997) conduziram a infecção experimental de larvas de terceiro estágio de ciatostomíneos em pôneis submetidos a eutanásia após um período de 60 a 62 semanas. No *post-mortem*, foram realizadas necrópsia, contagem de larvas intramurais e análise histopatológica das mucosas do ceco e cólon maior. A maior parte da carga parasitária estava presente na mucosa e uma maior proporção foi encontrada no ceco (40,9-68,5%). O ceco foi, portanto, o segmento intestinal apontado como um possível foco primário de infestação por ciatostomíneos, situação que pode explicar a observação das lesões do presente relato apresentarem-se majoritariamente no ceco. Além disso, o experimento revelou que a mudança nos sinais clínicos e laboratoriais entre 4 a 6 semanas de infecção indicou que a penetração das larvas na mucosa e sua consequente inflamação contribuíram para a patogenicidade da infecção por ciatostomíneos, condição que sustenta a possibilidade à predisposição a infecções bacterianas secundárias como observado no resultado histopatológico do relato.

Mair e Pearson (1995) descreveram pela primeira vez a associação incomum entre ciatostomíase larval (referente à emergência das larvas) e infarto intestinal não-estrangulante multifocal em um pônei, que apresentava sinais como diarreia profusa, perda de peso e edema subcutâneo. Porém, por meio da laparotomia exploratória, foram reveladas áreas multifocais de infarto mural e necrose presentes pelo ceco e cólon maior. Na análise microscópica da parede do ceco, foi observado necrose de coagulação da mucosa com inflamação associada, além de reação granulomatosa composta por numerosos eosinófilos circundando secções de nematódeos, em semelhança parcial ao presente caso, em que, apesar da coincidência entre os achados macroscópicos, o infiltrado inflamatório misto não apresentou a predominância de eosinófilos e os sinais clínicos não incluem os citados. Apesar de não haver evidência conclusiva de que a ciatostomíase larval estava envolvida na patogênese do infarto intestinal nesse pônei, a literatura sugere que a produção local de substância vasoconstritivas devido à reação tecidual da mucosa contra a presença de larvas de estrongilídeos pode induzir severa vasoconstrição, resultando em isquemia do intestino (WHITE, 1981), sendo uma possibilidade válida para o presente relato.

Quanto às lesões do cólon menor, é ainda mais limitado o número de relatos sobre afecções isoladas e associadas a parasitismo nesse segmento. Segundo Edwards (1997), o infarto não-estrangulante de cólon menor, como o descrito nesse relato, é incomum, porque a artéria mesentérica caudal que provê a maior parte do suprimento sanguíneo do segmento é raramente um foco de arterite verminótica por *S. vulgaris*. Entretanto, o mesmo autor cita o hematoma de submucosa como uma afecção possível de cólon menor, sendo a causa desconhecida, mas previamente associada ao parasitismo por estrôngilos (KELLER; HORNEY, 1985), seja pelo dano direto causado pelas larvas à parede intestinal ou pelo tromboembolismo da arterite verminótica e consequente derrame vascular (STAHEL et al., 2010).

Considerando a ausência de vermifugação no histórico da égua do presente relato, ressalta-se a necessidade de um controle anti-helmíntico adequado e efetivo. De acordo com as recomendações sugeridas pelos estudos recentes, o tratamento farmacológico é necessário quando as condições ambientais favorecem o desenvolvimento e sobrevivência dos ovos e larvas, pois seria o período em que a transmissão de estrongilídeos seria mais provável. Logo, a implementação do uso de anti-helmínticos deve ocorrer de forma simultânea à contagem periódica de ovos sendo eliminados pelas fezes, com o intuito de estimar a carga parasitária individual, o potencial de contaminação ambiental pelo cavalo e a efetividade dos fármacos utilizados. O propósito é reduzir a contaminação do ambiente e, consequentemente, reduzir a incidência de novas infecções e enfermidades de origem helmíntica, mantendo o uso de fármacos eficazes e evitando maior desenvolvimento de resistência anti-helmíntica, de acordo com AAEP Internal Parasite Control Guidelines (2019).

A resistência a anti-helmínticos desenvolvida dentro de uma população de parasitas persiste por múltiplas gerações, porém nenhuma nova classe de anti-helmínticos para uso equino foi introduzida no mercado nos últimos 40 anos (NIELSEN, 2022). Nota-se, nos últimos anos, que o tratamento e manejo prático de infecções por ciatostomíneos tornou-se muito mais difícil, resultado na presença de grande resistência das populações de ciatostomíneos aos anti-helmínticos disponíveis, corroborando com a persistência do problema. Nesse sentido, foram documentados ciatostomíneos resistentes a benzimidazole e à pirimidina (REINEMEYER & NIELSEN, 2009), assim como ao fenbendazol. A ocorrência generalizada de resistência à lactona macrocíclica foi demonstrada mundialmente em *Parascaris spp.*, e documentada em *Oxyuris equi* (NIELSEN, 2022). Conforme Nielsen (2022), existem dados que representam uma mudança substancial no desempenho anti-helmíntico da ivermectina e da moxidectina, podendo estar associada à resistência ao princípio ativo. Assim, ressalta-se a necessidade de protocolos de vermifugação que evitem o uso de fármacos ineficazes contra a infestação presente, visando reduzir o desenvolvimento da resistência a anti-helmínticos.

## CONCLUSÃO

A tiflite necrohemorrágica com causa parasitária é uma condição pouco relatada nos equinos, porém a compreensão dos mecanismos patogênicos associados à infestação por estrongilídeos permite o conhecimento de seu potencial de causar lesão intestinal, seja por meio do tromboembolismo em vasos mesentéricos, no caso dos grandes estrongilos, ou do possível papel dos ciatostomíneos nas lesões de parede intestinal e/ou alteração de motilidade, pois estas podem predispor a quadros de cólica fatal. Além disso, ressalta-se a necessidade de aplicar estratégias efetivas de controle parasitário visando a prevenção de lesões intestinais irreversíveis sem possibilidade terapêutica, tanto clínica quanto cirúrgica.

## REFERÊNCIAS

AAEP Internal Parasite Control Guidelines. Lexington: **AAEP - American Association of Equine Practitioners**, 2019. 25p. Disponível em: <[https://aaep.org/sites/default/files/2021-03/Internal\\_Parasite\\_Guidelines.pdf](https://aaep.org/sites/default/files/2021-03/Internal_Parasite_Guidelines.pdf)>.

BIANCHI, M. V.; MELLO L. S.; WENTZ M. F.; PANZIERA W.; SOARES J. F.; SONNE L.; DRIEMEIER D.; PAVARINI S. P. Fatal parasite-induced enteritis and typhlocolitis in horses in Southern Brazil. **Revista Brasileira de Parasitologia Veterinária**, v. 28, n. 3, p. 443–450, jul. 2019.

BLIKSLAGER, A. T. Colic Prevention to Avoid Colic Surgery: A Surgeon's Perspective. **Journal of Equine Veterinary Science**, v.76, p.1–5, maio 2019.

DABAREINER, R. M.; WHITE, N. A. Diseases and Surgery of the Cecum. **Veterinary Clinics of North America: Equine Practice**, v. 13, n. 2, p. 303–315, ago. 1997.

DRUDGE, J.H., LYONS, E.T. Control of internal parasites of the horse. **Journal of the American Veterinary Medical Association**. v. 148, p. 378-383, 1966.

EDWARDS, G. B. Diseases and Surgery of the Small Colon. **Veterinary Clinics of North America: Equine Practice**, v. 13, n. 2, p. 359–375, ago. 1997.

KELLER, S.D.; HORNEY, F.D. Diseases of the equine small colon. **Compendium on Continuing Education for The Practicing Veterinarian**, v. 7, p. 113-120.,1 jan. 1985.

LESTER, G.D.; BOLTON, J.R.; CAMBRIDGE, H.; THUGATE, S. The effect of *Strongylus vulgaris* larvae on equine intestinal myoelectrical activity. **Equine Veterinary Journal**. v.21, p. 8-13, 1989.

LOVE, S.; MURPHY, D.; MELLOR, D. Pathogenicity of cyathostome infection. **Veterinary Parasitology**, v. 85, n. 2-3, p. 113–122, ago. 1999.

LYONS, E. T.; DRUDGE, J. H.; TOLLIVER, S. C. Larval Cyathostomiasis. **Veterinary Clinics of North America: Equine Practice**, v. 16, n. 3, p. 501–513, dez. 2000.

MACÍAS-RIOSECO, M.; HILL, A. E.; UZAL, F. A. Fatal intestinal inflammatory lesions in equids in California: 710 cases (1990–2013). **Journal of the American Veterinary Medical Association**, v. 256, n. 4, p. 455–462, 15 fev. 2020.

MAIR, T. S.; PEARSON, G. R. Multifocal non-strangulating intestinal infarction associated with larval cyathostomiasis in a pony. **Equine Veterinary Journal**, v. 27, n. 2, p. 154–155, mar. 1995.

MAIR, T. S.; SUTTON, D. G. M.; LOVE, S. Caecocolic and caecocolic intussusceptions associated with larval cyathostomiasis in four young horses. **Equine Veterinary Journal**, v. 32, n. S32, p. 77–80, 10 jun. 2010.

- MURPHY, D.; KEANE M. P.; CHANDLER K. J.; GOULDING R. Cyathostome-associated disease in the horse: Investigation and management of four cases. **Equine Veterinary Education**, v. 9, n. 5, p. 247–252, out. 1997.
- MURPHY, D.; LOVE, S. The pathogenic effects of experimental cyathostome infections in ponies. **Veterinary Parasitology**, v. 70, n. 1-3, p. 99–110, jun. 1997.
- NIELSEN, M. K. Anthelmintic resistance in equine nematodes: Current status and emerging trends. **International Journal for Parasitology: Drugs and Drug Resistance**, v. 20, p. 76-88, out. 2022.
- NIELSEN, M. K.; JACOBSEN S.; OLSEN S. N.; BOUSQUET E.; PIHL T. Nonstrangulating intestinal infarction associated with *Strongylus vulgaris* in referred Danish equine cases. **Equine Veterinary Journal**, v. 48, n. 3, p. 376–379, 12 mar. 2015.
- PIEREZAN, F.; RISSI D. R.; FILHO J. C. O.; LUCENA R. B.; TOCHETTO C.; FLORES M. M.; ROSA F. B.; BARROS C. S. L. Enterite granulomatosa associada a larvas de ciatostomíneos em eqüinos no Rio Grande do Sul. **Pesquisa Veterinária Brasileira**, v. 29, n. 5, p. 382–386, 1 maio 2009.
- PIHL, T. H.; NIELSEN M. K.; OLSEN S. N.; LEIFSSON P. S.; JACOBSEN S. Nonstrangulating intestinal infarctions associated with *Strongylus vulgaris*: Clinical presentation and treatment outcomes of 30 horses (2008-2016). **Equine Veterinary Journal**, v. 50, n. 4, p. 474–480, 27 nov. 2017.
- REINEMEYER, C. R.; NIELSEN, M. K. Parasitism and Colic. **Veterinary Clinics of North America: Equine Practice**, v. 25, n. 2, p. 233–245, ago. 2009.
- SPANTON, J. A.; MAIR T. S.; SHERLOCK C. E.; FEWS D. Non-strangulating intestinal infarction in horses in the UK: A review of 15 cases. **Equine Veterinary Education**, 7 jun. 2019.
- STAHEL, S.; RILEY C. B.; WICHTEL M.; DAOUST P.-Y. Nonstrangulating small colon obstruction caused by a submucosal haematoma. **Equine Veterinary Journal**, v. 18, n. 2, p. 67–71, 5 jan. 2010.
- STANCAMPIANO, L.; USAI, F.; MARIGO A.; RINNOVATI R. Are small strongyles (Cyathostominae) involved in horse colic occurrence? **Veterinary Parasitology**, v. 247, p. 33–36, nov. 2017.
- UZAL, F. A.; PLATTNER, B. L.; HOSTETTER, J. M. Alimentary System. **Jubb, Kennedy & Palmer's Pathology of Domestic Animals: Volume 2**, p. 1-257.e2, 2016.
- WHITE, N. A. Intestinal infarction associated with mesenteric vascular thrombotic disease in the horse. **Journal of the American Veterinary Medical Association**. 178, 259-262. 1981.